



POLÍCIA MILITAR DO ESTADO DE SÃO PAULO
CENTRO DE ALTOS ESTUDOS DE SEGURANÇA

“CEL PM NELSON FREIRE TERRA”

CURSO DE APERFEIÇOAMENTO DE OFICIAIS – CAO II/2012

O USO DO LASERTERAPEUTICO NO TRATAMENTO DE MUCOSITE ORAL
INDUZIDA POR QUIMIOTERAPIA E RADIOTERAPIA

Cap Dent PM Gilberto Naufel

O USO DO LASERTERAPEUTICO NO TRATAMENTO DE MUCOSITE ORAL INDUZIDA POR QUIMIOTERAPIA E RADIOTERAPIA

*Gilberto Naufel**

Resumo

Em decorrência de tratamentos antineoplásicos de radioterapia e quimioterapia, podem ocorrer alterações na cavidade bucal, como a mucosite oral, proporcionando o aparecimento de complicações sistêmicas importantes, que podem aumentar o tempo de internação hospitalar, os custos do tratamento e afetar diretamente a qualidade de vida dos pacientes. O presente trabalho teve como objetivo realizar levantamento bibliográfico no uso de laserterapia de baixa intensidade no tratamento de mucosite oral em pacientes oncológicos, assim como salientar a importância da inserção do cirurgião dentista na equipe oncológica para o diagnóstico e tratamento precoce das manifestações bucais e acompanhamento no período de tratamento.

Palavras chave: mucosite oral, laserterapia

Abstract

As a result of antineoplastic treatments of radiation and chemotherapy, changes may occur in the oral cavity, such as oral mucositis, giving the appearance of major systemic complications, which can increase the length of hospital stay, treatment costs and directly affect the quality of life patients. This work aimed to make use of literature in low intensity laser therapy in the treatment of oral mucositis in cancer patients, as well as emphasize the importance of inserting the dentist in oncological team for diagnosis and early treatment of oral manifestations and monitoring in treatment period.

Keywords: oral mucositis, laser therapy

*Capitão Dentista PM – Chefe do Deptº de Implante do Centro Odontológico da Polícia Militar do Estado de São Paulo.

Mestre em Engenharia Biomédica, área de Bioengenharia – Univap/ São José dos Campos, 2003.

Cirurgião Dentista – Faculdade de Odontologia da Universidade de São Paulo, 1988. e.mail naufel@policiamilitar.sp.gov.br.

Introdução

Na medida em que o conhecimento nas diversas áreas da Saúde vem ocorrendo numa velocidade gigantesca, é impossível que seja incorporado apenas por uma especialidade. Por este motivo, o tratamento multidisciplinar vem sofrendo avanços no Brasil e no mundo, com o intuito de oferecer melhores condições de vida aos pacientes. O serviço de saúde da Polícia Militar do Estado de São Paulo oferece atendimentos aos policiais militares em Centros de Especialidades subordinados à Diretoria de Saúde da PMESP, quais sejam: Centro Médico, Centro Odontológico e Centro de Reabilitação. O Centro Médico, em seu Hospital, oferece o serviço de oncologia clínica, onde pacientes são tratados com diferentes formas de terapias antineoplásicas e o Centro Odontológico da PMESP possui equipamentos e profissionais (Oficiais Dentistas) habilitados para o uso de laser terapêutico. O objetivo deste artigo é avaliar protocolos de prevenção e tratamento de mucosite oral em pacientes submetidos a terapias antineoplásicas de quimioterapia e radioterapia com o uso de laserterapia bucal, possibilitando a integração dos dois Centros oferecendo um atendimento que proporcione melhora na qualidade de vida destes pacientes. O método utilizado foi o de revisão bibliográfica em artigos científicos, teses de doutorado e dissertações de mestrado, relacionados ao tratamento de mucosite oral em pacientes em tratamento contra o câncer e laserterapia de baixa potência (LTBP). No entanto, uma das dificuldades é estabelecer qual o melhor protocolo em laserterapia a ser utilizado, uma vez que parâmetros como comprimento de onda, fluência e densidade de potência irão atuar de forma diferente nos tecidos.

Abordagem Odontológica

A abordagem odontológica tem a finalidade de diminuir o risco de infecções e complicações que possam agravar o estado de saúde do paciente, devendo ser realizada antes do início do tratamento oncológico. Inclui exame clínico, com avaliações dos tecidos moles, dentário e periodontal, e radiográfico, com radiografia panorâmica; adequação do meio bucal com remoção de cálculo sub e supra gengival, de próteses dentárias mal adaptadas e de aparelhos ortodônticos, extrações dentárias de dentes com prognóstico duvidoso, realização de restaurações e instrução de higiene oral com clorexidina a 0,12% (ANTUNES *et al.*, 2008; HESPANHOL *et al.*, 2010; ALENCAR, 2011). Além disso, avaliar a mucosite oral (MO) que é um dos principais efeitos colaterais que pacientes oncológicos enfrentam nas terapias antineoplásicas de quimioterapia (QT) e radioterapia (RT). Isto pode debilitar ainda mais o quadro destes pacientes, razão pela qual, muitos protocolos de tratamento têm sido

sugeridos, como a crioterapia, antimicrobianos, anti-inflamatórios, laserterapia, citoprotetores, fator de crescimento de granulócitos e macrófagos, fator de crescimento de ceratinócitos (SONIS *et al.*, 2004). Dentre eles, a laserterapia com laser de baixa potência vem ganhando cada vez mais adeptos por apresentar bons resultados, baixo custo e ser atraumático ((LOPES, 2003; ZANIN, 2006; ANTUNES *et al.*, 2008; RAMPINI *et al.*, 2009; SANTOS *et al.*, 2010; DE PAULA, 2011; ALENCAR, 2011). A avaliação preditiva da incidência de MO é importante para o acompanhamento do paciente, pois o profissional pode direcionar o tratamento preventivo assim como prevenir episódios de bacteremia oriundos da cavidade oral (RAMPINI *et al.*, 2009).

Mucosite Oral

A MO é definida como um processo inflamatório que ocorre na mucosa oral causado pelo tratamento antineoplásico e clinicamente consiste na inflamação da mucosa com presença de eritema e edema, progredindo para o desenvolvimento de úlceras e formação de pseudomembrana (SONIS *et al.*, 2004). Esta complicação frequente do tratamento antineoplásico ameaça a eficácia da terapia, pois leva à redução da dose, aumenta os custos de saúde e de qualidade prejudica pacientes de vida além de poder causar importantes complicações, incluindo aumento de infecções sistêmicas, dor intensa deglutir e dor intensa ao mastigar, resultando, muitas vezes, na necessidade de interrupção do tratamento e de nutrição enteral ou parenteral (LOPES, 2003; ZANIN, 2006; ANTUNES *et al.*, 2008; BEZINELLI, 2010; SANTOS *et al.*, 2010; DE PAULA, 2011; ALENCAR, 2011). As úlceras na mucosa servem de porta de entrada para micro-organismos que constituem a flora da cavidade oral, podendo gerar bacteremia e septicemia, principalmente em pacientes com neutropenia. A *Multinational Association of Supportive Care in Cancer and the International Society for Oral Oncology* elaborou um painel internacional multidisciplinar de especialistas para criar diretrizes clínicas para a prevenção, avaliação e tratamento da mucosite. Num estudo de revisão de literatura de trinta e seis anos (de janeiro de 1966 a maio de 2002) Sonis *et al.* (2004) avaliam que novas evidências mostram que a MO é um processo complexo que envolve todos os tecidos e elementos celulares da mucosa e, ao microscópio eletrônico, foram observadas evidências morfológicas como danos no endotélio e no tecido conjuntivo antes de serem observados danos epiteliais na mucosa oral irradiada, sugerindo que a agressão aos tecidos mais profundos ocorre precocemente no desenvolvimento da MO. Alguns aspectos do risco de mucosite podem ser determinados geneticamente (genes GI pró e antiapoptóticos), diferentemente do que se acreditava ser um

processo restrito ao epitélio, causado pela agressão direta da QT e RT na divisão das células epiteliais, diminuindo a capacidade de renovação celular, resultando na morte celular, atrofia epitelial e conseqüentemente ulceração. O aparecimento da MO assim como a sua evolução clínica dependem da resposta individual do paciente ao protocolo utilizado, estando intimamente relacionada à toxicidade oral da QT, dose de radiação acumulada, campo irradiado e associação da RT com a quimioterapia. Pacientes considerados de alto risco são os que realizam protocolos quimioterápicos que resultam em mielossupressão prolongada como os pacientes em condicionamento para transplante de medula óssea (TMO), pacientes com leucemias, com tumores gastrintestinais e em pacientes submetidos à RT combinada com QT para tratamento de tumores dos seios maxilares, nasofaringe, orofaringe, hipofaringe, cavidade oral e glândulas salivares (SONIS *et al.*, 2004; RAMPINI *et al.*, 2009). Segundo Sonis *et al.* (2004), a MO pode ser dividida em cinco estágios biológicos: iniciação, dano primário, sinal de amplificação, ulceração e cicatrização. No estágio de iniciação, a agressão aos tecidos ocorre rapidamente com a administração da RT e/ou QT, podendo acarretar a destruição ao nível do DNA. A lesão no DNA pode ocorrer diretamente como resultado da agressão às células da camada basal do epitélio e da submucosa ou indiretamente através das espécies reativas de oxigênio (ROS) que são produzidas simultaneamente. O DNA lesionado irá ativar algumas vias de transduções que ativam a transcrição de fatores como p53 e fator nuclear kapa-beta (NF-κB) que estimula a produção de citocinas pró-inflamatórias, incluindo TNF-α, IL-1β e IL-6. A presença dessas proteínas agride precocemente o tecido conjuntivo, o endotélio e reduz a oxigenação epitelial, culminando com a morte das células basais do epitélio e com a injúria tecidual. Como consequência da ativação inicial dos fatores de transcrição, uma grande quantidade de proteínas biologicamente ativadas atinge a submucosa. Nesse grupo de proteínas, são encontradas as citocinas pró-inflamatórias que, não só agridem o tecido, mas proporcionam um *feedback* positivo para amplificar os danos iniciais causados pelas QT e RT. Aproximadamente dez dias após a administração de quimioterápicos estomatotóxicos ou do acúmulo de doses de radioterapia a partir de 30Gy, ocorre a desintegração e a ulceração do epitélio. A úlcera pode conter fibrina e exsudato com bactérias que estimulam a produção de outras citocinas pró-inflamatórias, esta exsudação dá o aspecto de uma pseudomembrana. A cicatrização espontânea ocorre em cerca de três semanas após o término da RT ou da QT. As escalas mais utilizadas para avaliação das manifestações clínicas da MO são a do *National Cancer Institute* (NCI) e a do *Radiation Therapy Oncology Group* (RTOG) que foram elaboradas para avaliar, de forma global, a estomatotoxicidade dos diversos tratamentos

oncológicos e derivam da escala da Organização Mundial da Saúde (OMS). A avaliação da gravidade da MO é dividida em: grau 0 – pacientes sem alteração visível em mucosa oral; grau 1 – presença de eritema; grau 2 – úlceras com mais de 1,5cm de diâmetro, não contínuas, dolorosas, mas passível de ingestão de alimentos sólidos e líquidos; grau 3 – úlceras com mais de 1,5cm de diâmetro, não contínuas, dolorosas, não passível de ingestão de alimentos sólidos e líquidos; grau 4 – úlceras exibindo necrose e sangramento e requer nutrição parenteral; grau 5 – morte relacionada à toxicidade (SONIS *et al.*, 2004). Rampini *et al.* (2009), num trabalho de revisão bibliográfica, relataram protocolos de tratamento com potencial indução de MO: pacientes submetidos à RT exclusiva, RT hiperfracionada, RT associada à QT (platina e 5-FU), para tratamento de neoplasia maligna de orofaringe, hipofaringe e laringe foi de 97%, 100% e 89%, respectivamente, e MO nos graus 3 e 4 de 34%, 57% e 43%. O tecido conjuntivo também é alvo tanto da RT quanto da QT, incluindo quimioterápicos como Etoposido, Ara-C e Melfalano que são capazes de induzir, de forma aguda, a apoptose dos fibroblastos. Antunes *et al.* (2008) referem que, em pacientes que receberam TMO autólogo ou alogênico (grupo placebo), 68,4% apresentaram MO graus 3 e 4 e 31,6% MO graus 1 e 2 ($p < 0,001$). Sonis *et al.* (2004) citam como risco de MO graus 3 e 4 os seguintes protocolos: Antraciclina + Docetaxel + 5-Fluouracil (5-FU) = 66%; Docetaxel + 5-FU = 46%; Paclitaxel + 5-FU + RT = 75%; Paclitaxel + Platina + RT = 60%; Docetaxel + Platina + 5-FU = 43%; Paclitaxel + Platina + 5-FU = 27%.

Laserterapia

Laserterapia é o tratamento ou terapia realizada com o uso do laser. A palavra LASER é um acrônimo das palavras de origem inglesa *Light Amplification by Stimulated Emission of Radiation* ou Amplificação da Luz pela Emissão Estimulada de Radiação. Os lasers podem ter potências distintas, sendo que os utilizados para o corte de tecidos são chamados de lasers cirúrgicos ou lasers de alta potência, acima de 1W, e os utilizados para a biomodulação tecidual possuem potências baixas, na casa de miliwatts (mW) (RIGAU, 1998), chamados de laser terapêutico, *soft laser* ou laser de baixa potência. Para que haja ação do laser nos tecidos vivos deve haver interação tecidual de acordo com princípios ópticos. A radiação luminosa ao atingir o tecido pode ser refletida, transmitida, absorvida ou espalhada. Reflexão é o fenômeno em que a radiação atinge a superfície do tecido, fazendo que parte desta radiação retorne na direção da fonte de excitação, sem interagir com o tecido, dispersando os feixes em diferentes direções. A absorção é o principal parâmetro na interação laser-tecido, pois dela depende a quantidade de energia entregue ao tecido e, por

sua vez, o efeito provocado neste. Transmissão ocorre quando a radiação atravessa o tecido, sem sofrer atenuação. No espalhamento a luz se difunde no tecido, não sendo absorvida pelos cromóforos alvo. A figura abaixo exemplifica os tipos de interação entre Laser e Tecidos Biológicos.

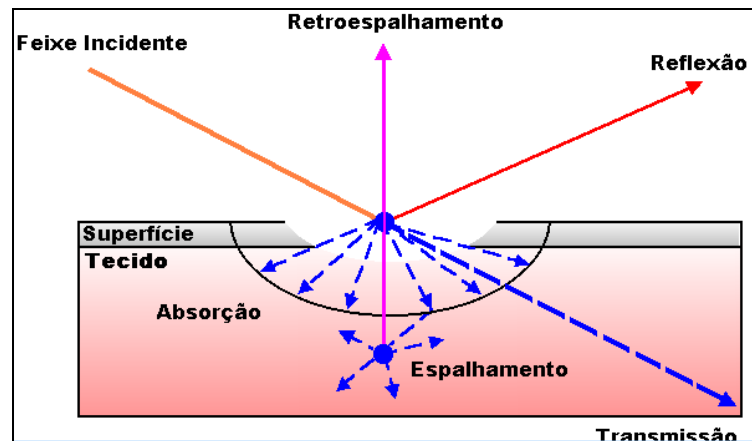


Figura: Esquema dos tipos de interação do feixe laser ao atingir um tecido. Adaptado de Genovese, 2000.

Outros parâmetros necessários para que haja a interação com os tecidos são: comprimento de onda, medido em nanômetros (nm) está associado à energia do fóton (quantum de energia luminosa), cuja unidade é o elétron-Volt. Hoje, os mais usuais em laserterapia são os 633 nm (laser de He-Ne), 635 nm, 650 nm, 660 nm, 670 nm, 780 nm, 820 nm, 830 nm (laseres de GaAlAs), 904 nm (laser de GaAs). Esses lasers têm seus comprimentos de onda no espectro correspondente à **janela terapêutica**, que é a faixa do espectro eletromagnético entre 600 e 900 nm, onde há uma maior resposta dos cromóforos biológicos (moléculas insaturadas que absorvem determinados comprimentos de onda e geram resposta biológica) com a luz; fluência ou dose, dada em Joules por centímetro quadrado, segundo a equação $D = J / \text{cm}^2$, a densidade de energia também pode ser equacionada como potência x tempo por área, $D = \text{Watts} \times \text{seg}/\text{cm}^2$; densidade de potência, energia na saída do feixe laser em área (W/cm^2) e frequência de pulso, dada em Hertz (pulso por segundo). Se não houver absorção, não há efeito. A luz laser é absorvida pelos componentes foto-receptivos cromóforos do tecido, convertendo a energia luminosa em calor ou, no caso de uma baixa intensidade de energia (abaixo de 700 mW de potência), provocar efeitos não térmicos (fotofísicos ou fotoquímicos) (RIGAU, 1998). Dependendo da energia do fóton, a radiação pode ser transferida à molécula através de processos rotacionais, vibracionais ou eletrônicos provocando no tecido, efeitos fotoquímicos, fototérmicos, fotomecânicos ou fotoelétricos. A absorção tecidual depende fundamentalmente do comprimento de onda da radiação

incidente. Desde que a luz (especialmente a luz vermelha) pode penetrar nos tecidos humanos, e como a luz absorvida pode causar efeitos fotoquímicos, é apropriado tecer comentários a respeito de que a absorção de luz causa efeitos biológicos nos tecidos humanos (KARU, 1999). Segundo Karu (1989), el Sayed e Dyson (1990) e Baxter *et al.* (1994), ocorrem mudanças fisiológicas resultantes da luz laser sobre tecidos moles, como: aumento da vasodilatação local, angiogênese, produção de fibroblastos, síntese de colágeno, aumento da população de mastócitos em locais sãos e aumento da degranulação de mastócitos em áreas lesadas, produção de linfócitos T e B, liberação de endorfinas no local, mudanças nas prostaglandinas locais. A ação protetora do laser de baixa intensidade está ligada a mudanças na membrana. A diminuição da permeabilidade da membrana que foi encontrada como uma das respostas induzidas pela irradiação laser é também uma reação não específica, seguindo como uma reação de adaptação (REZNIKOV *et al.*, 1999). De acordo com Karu (1989), os efeitos da radiação visível e infra-vermelho próximo em culturas celulares são: a irradiação aumenta o crescimento de sub-populações com proliferação relativamente lenta; a irradiação aumenta as propriedades de adesividade da membrana celular. A ação do espectro desse fenômeno coincide com a ação do espectro de aumento da proliferação mensurada pela incorporação de ^3H -timidina (com picos na região do vermelho e infra-vermelho próximo, em 620, 680, 760 e 825 nm); a irradiação pode aumentar o nível de ATP e diminuir ou decrescer o nível de cAMP celular, diminuindo a resposta do tecido (o AMP cíclico é o segundo mensageiro da célula, sendo um modulador da mesma); a pré-irradiação com laser He-Ne diminui a resposta citotóxica de células que irão receber radiações ionizantes. O uso do laser terapêutico tem proporcionado aumento da velocidade do crescimento de fibroblastos e no processo de reparação alveolar, caracterizado por formação mais rápida do tecido de granulação cicatricial e formação mais precoce e em maior extensão do tecido ósseo alveolar (BASFOR, 1993; BISHT *et al.*, 1994; BARUSKA *et al.*, 1995; KARU *et al.*, 1995; RIGAU *et al.*, 1996; FRANKS, 1999; ALMEIDA-LOPES, 1999; SALGADO, 2002). Além disso, tem-se verificado uma série de efeitos terapêuticos gerais, como efeito analgésico pelo aumento da beta-endorfina; efeito anti-inflamatório atuando na transformação das prostaglandinas em prostaciclina e ativação da respiração celular efeito de reparação tecidual na melhora da circulação e estímulo ao nível de fibroblastos e odontoblastos (KARU, 1989; KARU *et al.*, 1995; KARU, 1999; ALMEIDA-LOPES, 1999; BORTOLETTO, 2002). O uso do laser de baixa potência tem sido descrito por diversos autores (KARU, 1989; KITCHEN e PARTRIDGE, 1991; BASFOR, 1993; KARU, 1998; REZNIKOV *et al.*, 1999) como um importante agente biomodulador, quer

seja como antiálgico, quer como estimulador da proliferação celular. Estes fenômenos são particularmente importantes na prevenção e tratamento da mucosite oral induzida por QT e RT. A diversidade de efeitos do laser de baixa potência em nível celular pode ser explicada pela similaridade dos princípios da mudança da função respiratória. Variações de magnitude desses efeitos ao nível celular são explicadas pelo estado de oxi-redução celular no momento de aplicação da irradiação. Células com baixo pH interno (cujo estado redox está deslocado para o lado reduzido) respondem mais fortemente do que células com níveis de pH normais. Isso sugere que condições patológicas como inflamações crônicas e feridas com baixa atividade respondem à irradiação por causa do pH baixo e hipóxia. A irradiação pode também afetar o ciclo estímulo-resposta-recuperação que naturalmente inclui alterações na fase estado redox e pH (KARU, 1998).

Protocolos de laserterapia:

A literatura descreve vários protocolos de LTBP para o tratamento de MO, com distintas frequências de aplicação, comprimentos e onda e potências. Em comum, obtiveram diminuição da morbidade e dor, resultando em melhor qualidade de vida aos pacientes e possibilidade de completarem o tratamento de RT e/ou QT. Lopes (2003) utilizou laser de 685nm e 35mW aferidos, com aplicações pontuais de 2J/cm² e frequência de 5 dias consecutivos durante as aplicações de RT e/ou QT, sendo 3 pontos no palato mole, 2 pontos no dorso de língua, 2 pontos no soalho da boca e 2 pontos na mucosa jugal do lado direito e 2 pontos no lado esquerdo. Zanin (2006) utilizou laser de 660nm e 30mW aferidos, com corrente contínua, aplicações pontuais de 2J/cm² e frequência de 2 vezes por semana conjugadas com as aplicações de RT e/ou QT, além de aplicações de flúor com em moldeiras durante a RT. Antunes *et al.* (2008) utilizaram laser InGaAlP com 660nm, 46,7mW de potência aferida, 8J/cm² por ponto diretamente sobre as ulcerações de MO, até a cura das lesões que ocorreram, em média, em 6 dias. Quando a LTBP não foi usada, este tempo saltou para 16 dias, em média. De Paula (2011) em estudo retrospectivo, utilizando laser 660nm, potência de 40mW, 6J/cm², forma pontual em 49 pontos, sendo 15 pontos em mucosa jugal bilateral, 12 no palato duro, 4 no palato mole, 8 na mucosa labial, 4 no soalho da boca e 6 em língua. Alencar (2011) utilizou laser com 660nm, 100mW, corrente contínua, forma pontual em 30 pontos, sendo 6 em lábios, 5 em mucosa jugal bilateral, 3 em dorso e borda lateral da língua e soalho de boca, 2 em ventre de língua, tendo cada sessão, em média, 13

minutos de aplicação e uma vez ao dia durante o tratamento de RT e/ou QT. Relatou ainda que as aplicações de forma preventiva foram mais efetivas que na forma curativa na terapia da MO.

Discussão:

Fatores locais bucais como cáries, restaurações e próteses mal adaptadas, gengivites e doença periodontal, aumentam o risco de infecções, principalmente em se tratando de pacientes com estado de saúde debilitado. Para minimizá-lo, devem ser avaliados e tratados por cirurgião dentista antes da instituição do tratamento antineoplásico. Diversos autores (LOPES, 2003; ZANIN, 2006; SANTOS *et al.* 2010; DE PAULA, 2011; ALENCAR, 2011) concordam que a MO pode gerar complicações que vão do desconforto até a necessidade de interrupção do tratamento e que as úlceras na mucosa podem servir de porta de entrada para bacteremia e septicemia em pacientes já debilitados. Conforme relatado por Sonis *et al.* (2004), as ulcerações ocorrem devido a processos complexos que culminam em diminuição da nutrição celular, atrofia epitelial e morte celular. A dor é uma constante nos pacientes acometidos por MO (LOPES, 2003; ZANIN, 2006; ANTUNES, 2008; SANTOS *et al.* 2010; DE PAULA, 2011; ALENCAR, 2011) e o aumento da beta endorfina proporcionado pelo laser de baixa potência provoca um efeito analgésico (BAXTER *et al.*, 1994; KARU, 1998). Alguns protocolos de tratamento antineoplásico como imunossupressão para TMO, RT em cabeça e pescoço e associações de quimioterápicos aumentam o risco de MO, em vista disso, a abordagem preventiva e/ou terapêutica de laserterapia deve ser instituída precocemente. Se, por um lado, o tratamento antineoplásico aumenta a produção de citocinas pró-inflamatórias e as espécies reativas de oxigênio (ROS) e agridem o endotélio reduzindo a oxigenação celular (SONIS *et al.*, 2004), por outro lado a LTBP possui efeito anti-inflamatório, atuando na transformação de prostaglandina em prostaciclina e melhora a circulação e respiração celular, principalmente nos casos onde o estado redox esteja deslocado para o lado reduzido (KARU, 1989; KARU, 1998). O laser de baixa potência tem sido utilizado com bons resultados para acelerar processos de reparação óssea em animais (BARUSHKA *et al.*, 1995; SALGADO, 2002), na proliferação celular de fibroblastos (RIGAU *et al.*, 1995) e fibroblastos gengivais humanos *in vitro* (ALMEIDA-LOPES, 1999). Também tem sido usado para promover uma melhor cicatrização de feridas (FRANKS, 1999, BISHT *et al.*, 1994). O efeito bioestimulador dos lasers de baixa potência tem sido observado principalmente em situações em que haja stress tecidual. Almeida-Lopes (2003),

concordando com os relatos de Karu (1989), demonstrou que nas condições ideais de cultivo celular, com nutrição adequada, a irradiação com laser não produziu efeitos estimulantes significativos, por outro lado, nos cultivos com condição insuficiente de nutrição, onde a divisão celular ocorreu em condições de stress, houve efeito estimulador do laser e, na condição de extrema desnutrição, onde era esperada a morte celular em 48h, esta ocorreu somente no grupo onde não foi aplicado laser, demonstrando o efeito bioestimulador. Lopes (2008) obteve diminuição do processo inflamatório com o uso do comprimento de onda 660nm e 35mW inibindo a enzima COX-2. Bezinelli (2010) avaliou impactos clínicos e econômicos no tratamento de pacientes submetidos a Transplante de Medula Óssea (TMO) e constatou que o tratamento com laserterapia e cuidados odontológicos diminuiu o número de dias de internação e proporcionou melhor qualidade de vida durante a internação. Lopes (2008) avaliou duas diferentes densidades de potência, 100 e 35mW, ambos no comprimento de onda de 660nm (vermelho), no tratamento de MO induzida em hamsters e obteve melhores resultados no grupo em que foi aplicada a menor densidade. No comprimento de ondas de 830nm (infravermelho), Koutná *et al.* (2003) verificaram que o efeito estimulante é influenciado pelo modo de irradiação, maiores crescimentos de culturas celulares humanas com aumento da frequência de pulso quando comparado à corrente contínua, sendo que a luz pulsada em 5000 Hz é mais efetiva do que a contínua. Já Almeida-Lopes (2003) utilizando laser no comprimento de ondas de 664nm, quatro aplicações com 2 dias de diferença entre elas; grupos com irradiação de 2, 5,10 e 15 J/cm², houve maior proliferação celular nas menores irradiações. A potência de 56mW foi mais efetiva que a de 28mW. Grupo com corrente contínua foi melhor que o pulsado de 10 a 180 Hz, já entre o grupo chaveado, o melhor resultado foi com 180 Hz. Isto demonstra que quanto ao pulso, não há consenso entre os autores, porém cabe ressaltar que os aparelhos de laser de baixa potência mais simples apresentam corrente contínua e, quando possuem opção de pulsos, estes são chaveados em poucos pulsos, abaixo de 200 Hz. Estudos do uso da LTBP em MO (LOPES, 2003; ZANIN, 2006; ANTUNES *et al.*, 2008; RAMPINI *et al.*, 2009; SANTOS *et al.*, 2010; HESPANHOL *et al.*, 2010; MARSINI *et al.*, 2010; DE PAULA, 2011; ALENCAR, 2011) demonstraram que, quando comparados aos pacientes do grupo controle, independentemente do comprimento de onda empregado, desde que estivessem no espectro da janela biológica, houve diminuição de incidência de MO e dor, melhorando desta forma a qualidade de vida dos pacientes. No entanto, em estudo *in vitro*, Almeida-Lopes (2009) demonstrou que houve uma melhor resposta no crescimento de fibroblastos gengivais humanos no comprimento do

vermelho visível (664nm) em relação ao infravermelho próximo (730nm), devendo, dessa forma, ser preferencialmente utilizado o espectro do vermelho visível.

Conclusão:

- É importante a inserção do cirurgião dentista na equipe de oncologia para adequação de meio bucal antes o início da terapia antineoplásica, avaliação de risco e tratamento preventivo e/ou terapêutico da MO com LTBP.
- A LTBP mostra-se efetiva para melhora do quadro da MO e diminuição da dor causada pela MO.
- Pacientes com alto risco de desenvolverem MO devem ser submetidos à laserterapia profilática e curativa: pacientes que serão submetidos a Transplante de Medula Óssea, RT na área de cabeça e pescoço e protocolos de atendimento com QT de Antraciclina + Docetaxel + 5-FU Docetaxel + 5-FU; Paclitaxel + 5-FU + RT; Paclitaxel + Platina + RT; Docetaxel + Platina + 5-FU; Paclitaxel + Platina + 5-FU.
- Não há um consenso no uso de um protocolo do tipo do laser, parâmetros e frequência de aplicação, mas evidências *in vitro* e *in vivo*, demonstram que o laser no comprimento do vermelho visível apresenta melhores resultados que no do infravermelho próximo, corrente contínua e irradiâncias entre 2 e 8J/cm², aumentam a proliferação de fibroblastos.
- Aplicações pontuais devem ser realizadas em áreas de maior susceptibilidade (áreas de mucosa não queratinizada), como mucosa jugal, palato mole, borda de língua e soalho de boca.
- Frequência de sessões:
 - . 1 a 2 vezes na semana anterior ao início do tratamento antineoplásico na forma preventiva;
 - . 2 a 5 vezes por semana durante o tratamento de RT e/ou QT.

REFERÊNCIAS BIBLIOGRÁFICAS

Alencar ARP. **Tratamento da mucosite oral induzida por radio e quimioinduzida: comparação entre protocolo medicamentoso convencional e tratamentos com lasers em baixa intensidade.** Dissertação. São Paulo: Universidade de São Paulo; Instituto de Pesquisas Energéticas e Nucleares, 2011.

Antunes HS, Ferreira EM, Matos VD, Pinheiro CT, Ferreira CG. **The Impact of low power laser in the treatment of conditioning-induced oral mucositis: A report of 11 clinical cases and their review.** Med Oral Patol Oral Cir Bucal. 2008 Mar 1;13(3):E189-92. <http://www.medicinaoral.com/medoralfree01/v13i3/medoralv13i3p189>.

Almeida-Lopes L. **Análise in vitro da Proliferação celular de fibroblastos de gengiva humana tratados com laser de baixa potência.** Dissertação. São José dos Campos: Universidade do Vale do Paraíba, Instituto de Pesquisa & Desenvolvimento, 1999.

Almeida-Lopes L. **Análise in vitro da Proliferação celular de fibroblastos de gengiva humana tratados com laser de baixa intensidade utilizando diferentes parâmetros de irradiação.** Tese. São Carlos: Universidade de São Paulo, Escola de Engenharia de São Carlos, Instituto de Física de São Carlos, Instituto de Química de São Carlos, 2003.

Barushka O, Yaakobi T, Oron U. **Effect of low-energy laser (He-Ne) irradiation on the process of bone repair in the rat tibia.** Bone. V.16, n.1, p.47-55, 1995.

Basford, J.R. **Laser therapy: scientific basis and clinical role.** Orthopedics. V.16, n.5, p.541-545, 1993.

Baxter GD, Walsh DM, Allen JM, Lowe AS, Bell AJ. **Effects of low intensity laser irradiations upon conduction in human median nerve in vivo.** Exp. Physiol. V.79, n.2, p.227-234, 1994.

Bezinelli LM. **O atendimento odontológico no TMO: impacto clínico e econômico.** Dissertação. São Paulo: Universidade de São Paulo; Faculdade de Odontologia, 2010.

Bisht D, Gupta SC, Misra V, Mital VP, Sharma P. **Effect of low intensity laser radiation on healing of open skin wounds in rats.** Indian Journal Of Medical Research. V.100, n.7, p.43-46, 1994.

Bortoletto R. **Efeito da radiação do laser de baixa potência no potencial de membrana de mitocôndrias em células in vitro.** Dissertação. São José dos Campos: Universidade do Vale do Paraíba, Instituto de Pesquisa & Desenvolvimento, 2002.

Brugnera Jr A, LOPES LA. **Aplicações Clínicas do Laser Não-cirúrgico.** In: BRUGNERA JR A, PINHEIRO ALB. **Lasers na Odontologia Moderna,** São Paulo: Pancast Editora Com e Representações LTDA, p. 101-120, 1998.

De Paula PC. **Laser de baixa potência na terapêutica da mucosite oral em pacientes após tratamento de neoplasias de cabeça e pescoço: estudo retrospectivo.** Dissertação. São Paulo: Universidade de São Paulo, Faculdade de Odontologia, 2011.

El Sayed SO, Dyson M. **Comparison of the effect of multi-wavelength light produced by a cluster of semiconductor diodes and of each individual diode on mast cell number and degranulation in intact and injured skin.** Lasers Surgery Med. V.10, n.6, p.559-568, 1990.

Franks Y. **The Use Of Low Level Laser Therapy In The Management Of Chronic Wounds.** Wound Management. V.13, n.4, April 1999.

Genovese WJ. **Laser de Baixa Intensidade: Aplicações Terapêuticas em Odontologia.** São Paulo, Lovise, 2000, pg 49.

Hespanhol FL *et al.* **Manifestações bucais em pacientes submetidos à quimioterapia;** Ciência & Saúde Coletiva, 15(Supl. 1):1085-1094, 2010.

Karu T. **Photobiological Fundamentals Of Low-Power Laser Therapy,** Harwood, London, 1989.

Karu T. **Low-Power Laser Therapy** 1116Ch48Frame. Page 4 Monday, February 3, 2003 12:04 PM <http://www.isan.troitsk.ru/dls/PUBL/300.pdf>.

Karu T. **Photobiological Fundamentals Of Low-Power Laser Therapy,** Laser Technology Research Center of Russian Acad. Sci., 142092 Troitsk, Moscow Region, Russian Federation, 1998.

Karu T. **Primary and secondary mechanisms of action of visible to near-IR radiation on cells.** Journal of Photochemistry Photobiology B: Biology. V.49, n.1, p.1 – 17, 1999.

Karu T, Pyatibrat L, Kalendo G. **Irradiation with He-Ne laser increases ATP level in cells cultivated in vitro.** Journal of Photochemistry & Photobiology. B - Biology. V.27, n. 3, p.219-23, 1995.

Kitchen SS, Partridge CJ. **A Review of Low Level Laser Therapy.** Physiotherapy. V.77, n.3, p.161-168, 1991.

Koutná M, Janisch R, Veselská R. **Effects of low-power laser irradiation on cell proliferation.** Scripta Medica (BRNO) – 76 (3): 163–172, June 2003.

Lopes CO. **Uso do laser de baixa potência em mucosite oral e xerostomia induzidas por radioterapia.** Dissertação. São José dos Campos: Universidade do Vale do Paraíba, Instituto de Pesquisa & Desenvolvimento, 2003.

Lopes NNF. **Comparação de dois protocolos de laser de baixa intensidade em mucosite bucal induzida por 5-Fluorouracil em Hamster.** Tese. São Paulo, Universidade Federal de São Paulo, Escola Paulista de Medicina, 2008.

Marsi T, Oliveira LAM, Amadei R. **Avaliação da eficácia da aplicação do laser de baixa potência como prevenção e/ou melhora da mucosite oral: revisão de literatura.** XV Encontro Latino Americano de Iniciação Científica e XI Encontro Latino Americano de Pós-Graduação – Universidade do Vale do Paraíba.

Rampini MP, Ferreira IMA , Ferreira CG, Antunes HS. **Utilização da Terapia com Laser de baixa potencia para prevenção de Mucosite Oral: revisão de literatura.** Revista Brasileira de Cancerologia 2009; 55(1): 59-68.

Reznikov LL, Bell H, Pavlova RN, Murzin AG, Boiko VN, Pupkova LS, Soms LN, Gomberg VG. **The biomechanism of Low-Energy Laser Irradiation is similar to a general adaptive reaction.** St. Petersburg Medical Research Center of Ministry of Public Health RF University of Colorado Health Sciences Center, nov 1999.

Rigau J, Sun CH, Trelles MA, Berns MW. **Effects of the 633-nm laser on the behavior and morphology of primary fibroblast culture,** pp.38-42 ISBN: 0-8194-1994-X, 178 pages Published 1996 Meeting Date: 09/12 - 09/16/95, Barcelona, Spain.

Rigau J. Bioenergia e Propriedades Ópticas dos Tecidos. In: **Lasers na Odontologia Moderna,** BRUGNERA JR A, PINHEIRO ALB. São Paulo: Pancast Editora Com e Representações LTDA, p. 63-77, 1998.

Salgado JFM. **Avaliação da velocidade do processo de regeneração óssea primaria, conjugando a técnica de regeneração óssea guiada, membrana aniônica de colágeno e laser de baixa potência.** Dissertação. São José dos Campos: Universidade do Vale do Paraíba, Instituto de Pesquisa & Desenvolvimento, 2002.

Santos PSS, Dias RR, Barros JCA, Freitas RR. **Prevenção da mucosite oral utilizando LASER terapêutico.** Arq Med Hosp Faculdade de Ciências Médicas, Santa Casa São Paulo. 2010; 55(1):7-11.

Sonis St, Elting Ls, Keef D, Peterson De, Schubert Mm, Jensen MH, et al. **Perspectives on cancer therapy-induced mucosal injury.** Cancer. 2004;100 Suppl 9:S1995-2025.

Zanin T. **Laser diodo 660nm na prevenção e tratamento da mucosite oral induzida por radioterapia e/ou quimioterapia.** Dissertação. São José dos Campos: Universidade do Vale do Paraíba, Instituto de Pesquisa & Desenvolvimento, 2006.